

Højtliggende bulbus jugularis hos en 7-årig patient

Helle Agger-Nielsen

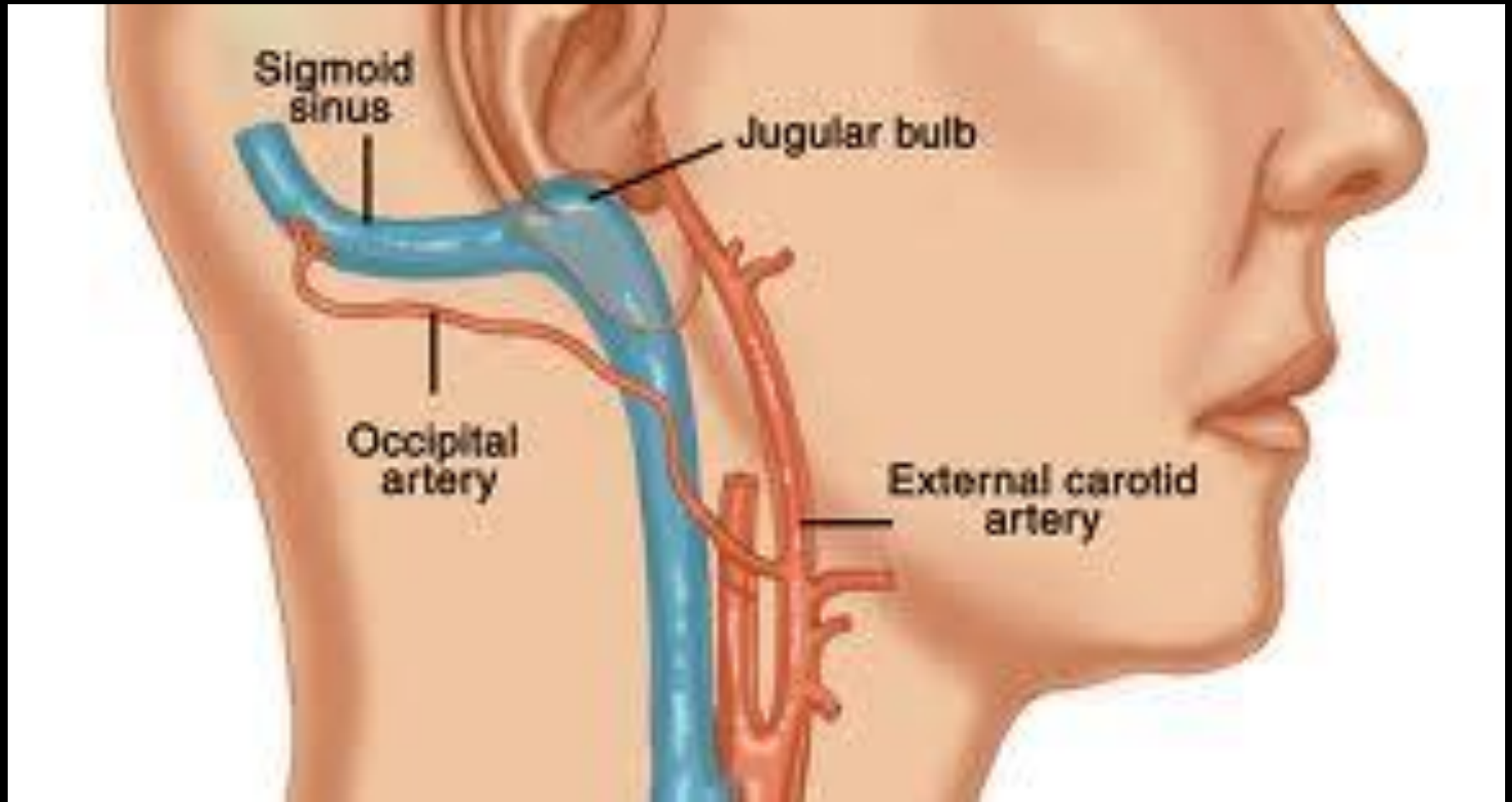
Introreservelæge, Afd. F, OUH

&

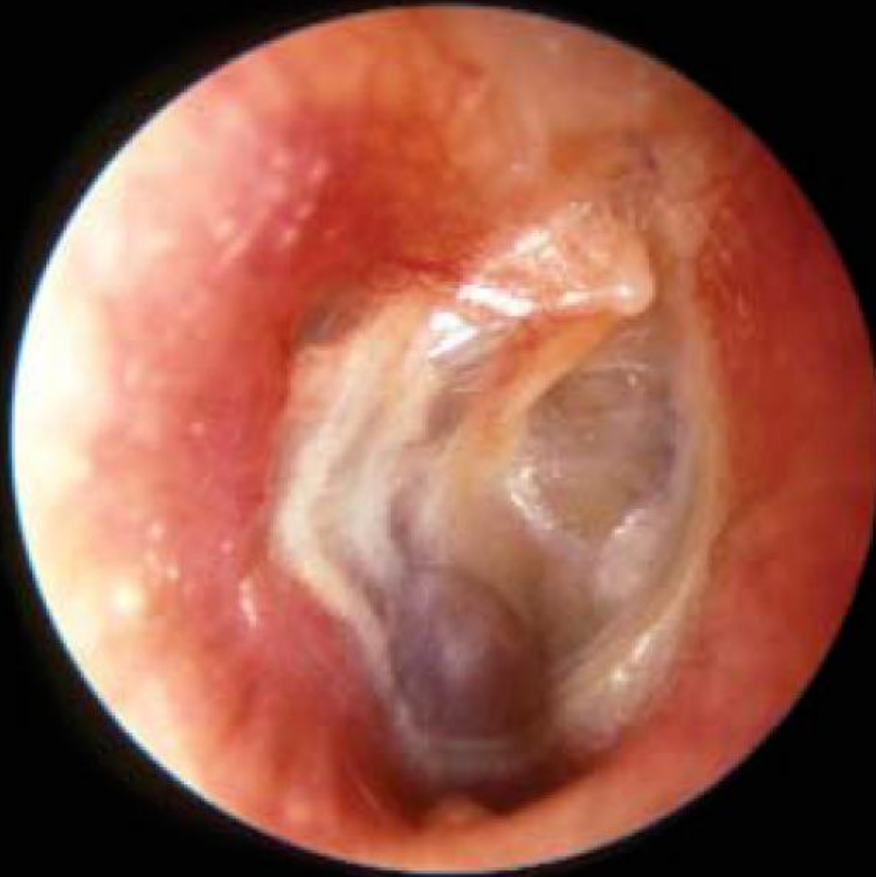Christian Faber

Overlæge, PhD, afd. F, OUH

Definition af højtliggende bulbus jugularis



Højtliggende bulbus jugularis



Symptomer

Høreneredsættelse

Tinnitus

Vertigo

Asymptomatisk

Spontan blødning (Sjældent)

Blåfarvet masse bag trommehinden

Behandling

Konservativ med kontrol efter behov

Operation

Komprimering af bulbus jugularis

komprimering af sinus sigmoideum

coiling af bulbus jugularis

coil og stenting af sinus sigmoideum

Prognose

Muligt at børn kan vokse fra det
Nedsat knogledække over venen med alderen

Differential diagnoser

Haemotympanon

Aberrant arteria carotis interna

Diverticulum arteria carotis interna

Granulom

Hæmangiom

Paraganglioma

Blåfarvet mycosa cyste

Rhabdomyosarkom

Aural polyp

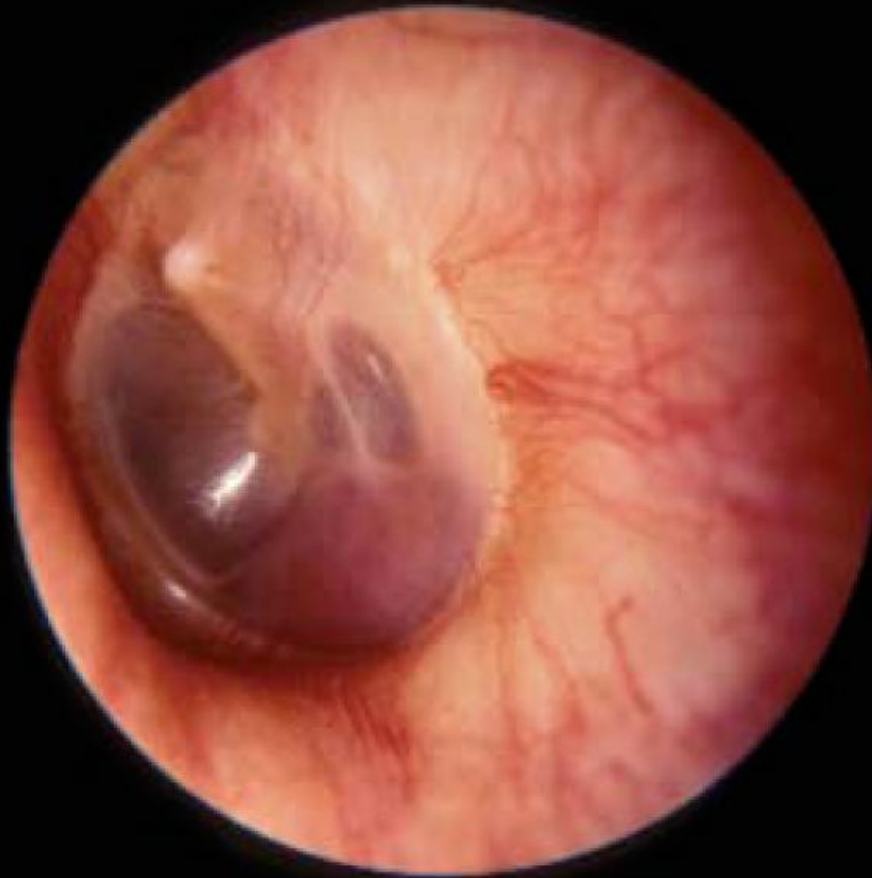Varicer på trommehinden

ekstra medullært hæmatopoetisk væv

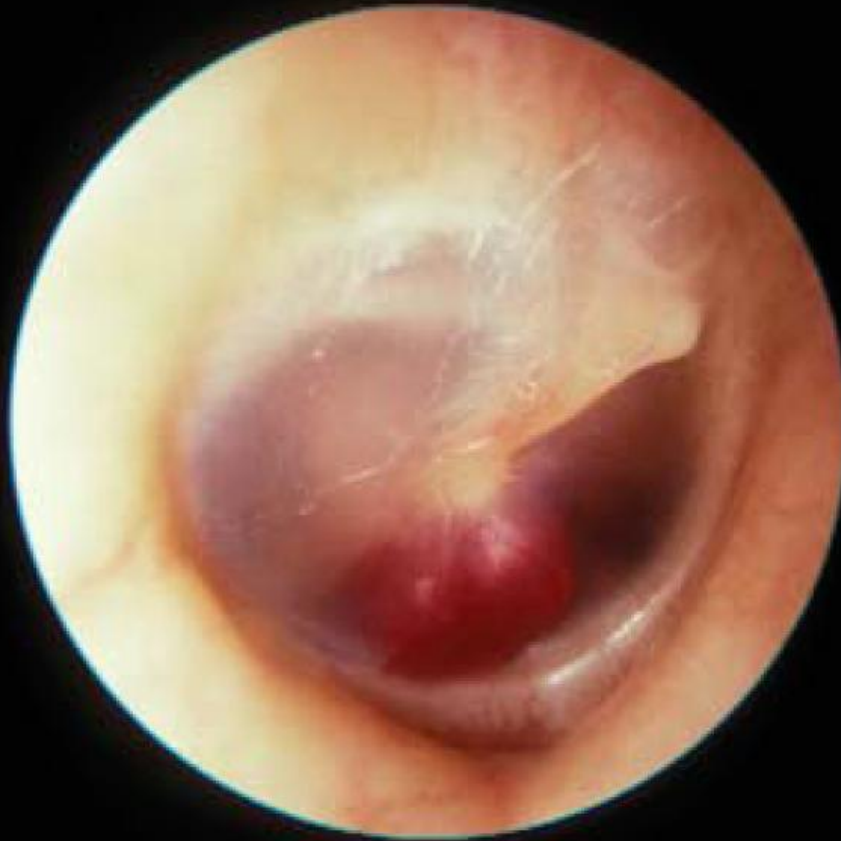glomus jugularis tumor

glomus tympanicum tumor

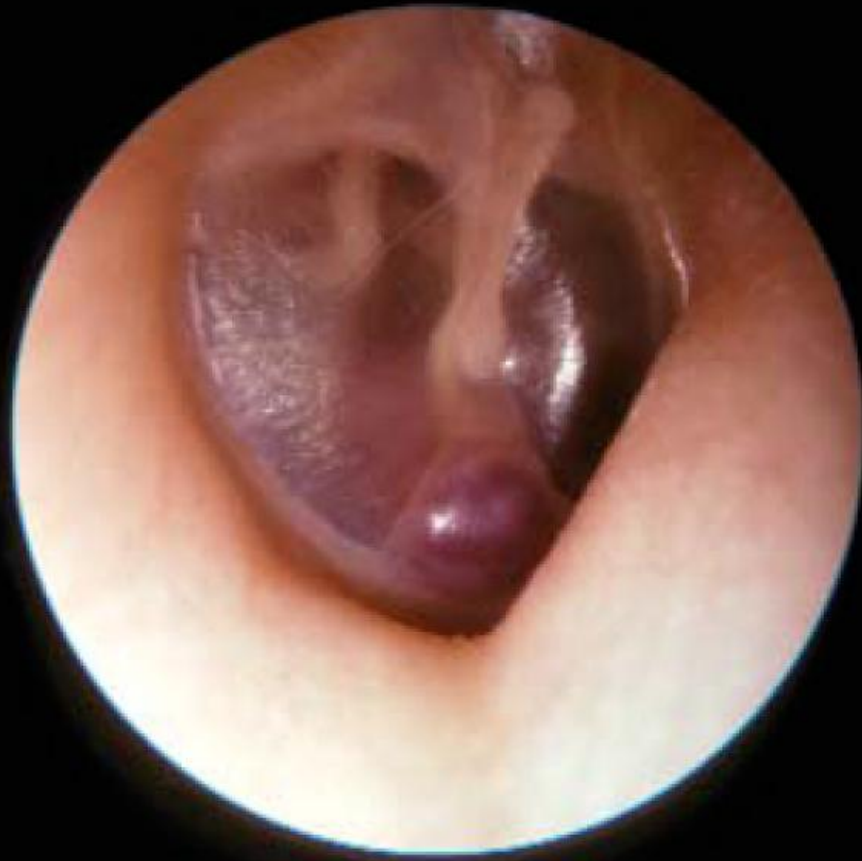Glomus jugularis tumor



Glomus tympanicum tumor



Aberrant arteria carotis



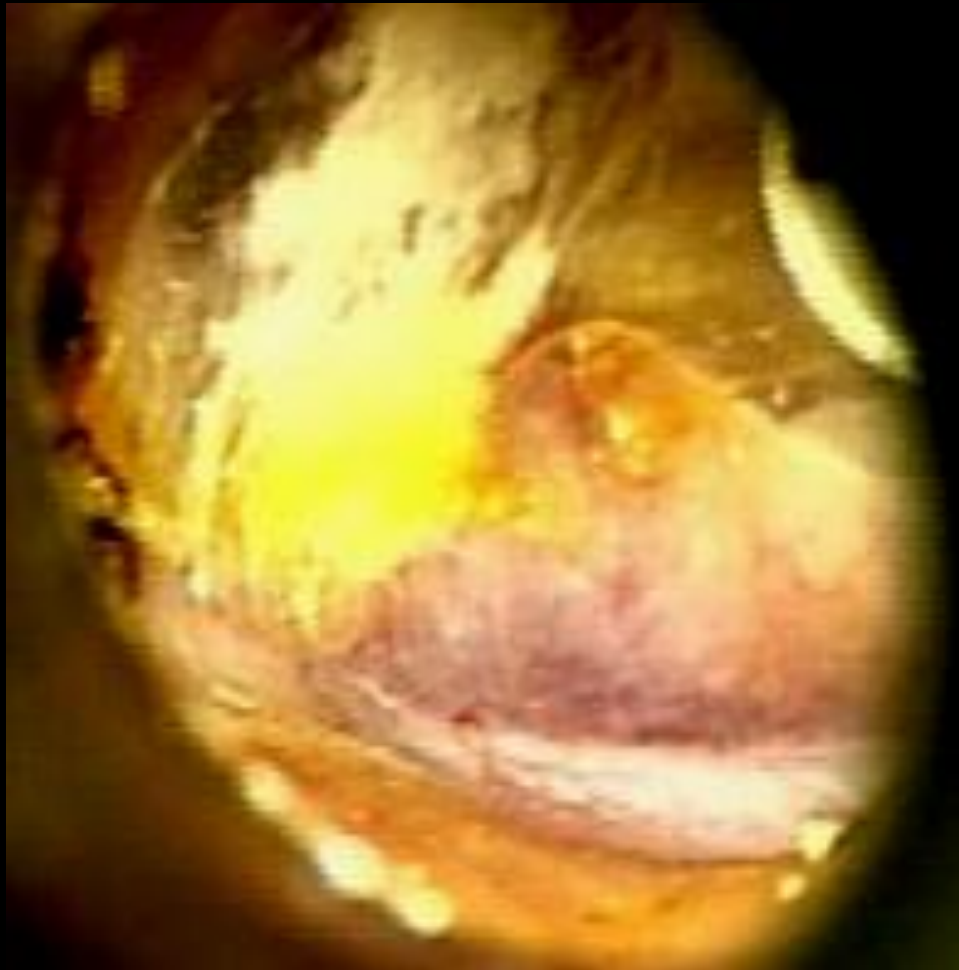Case

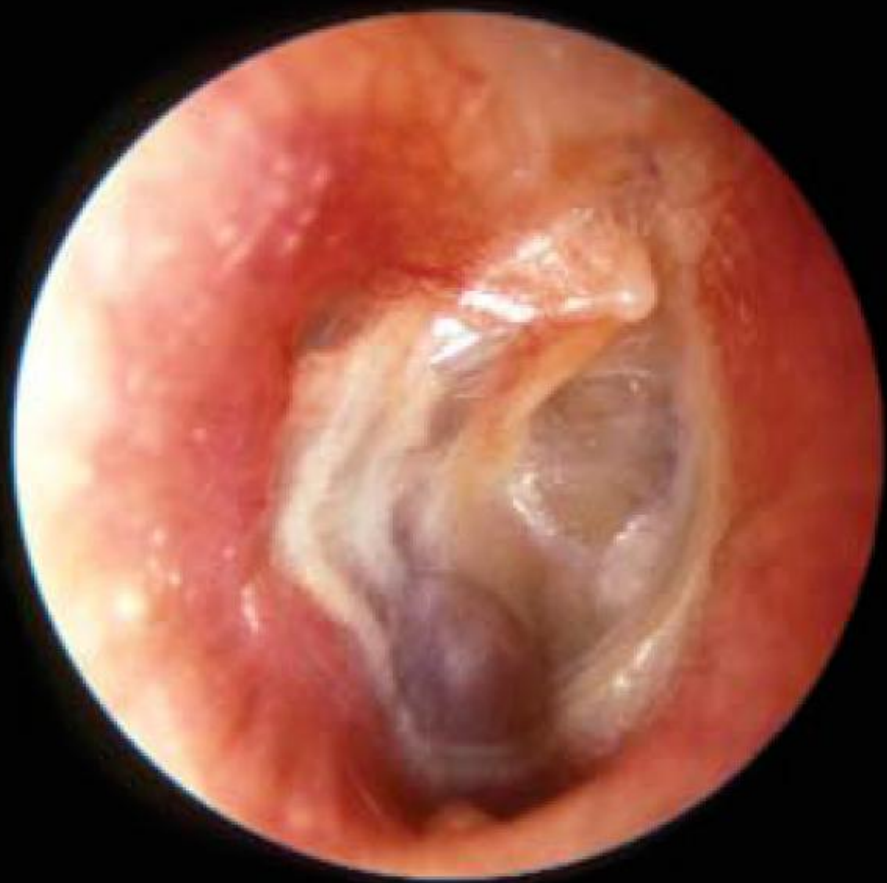7-årig pige

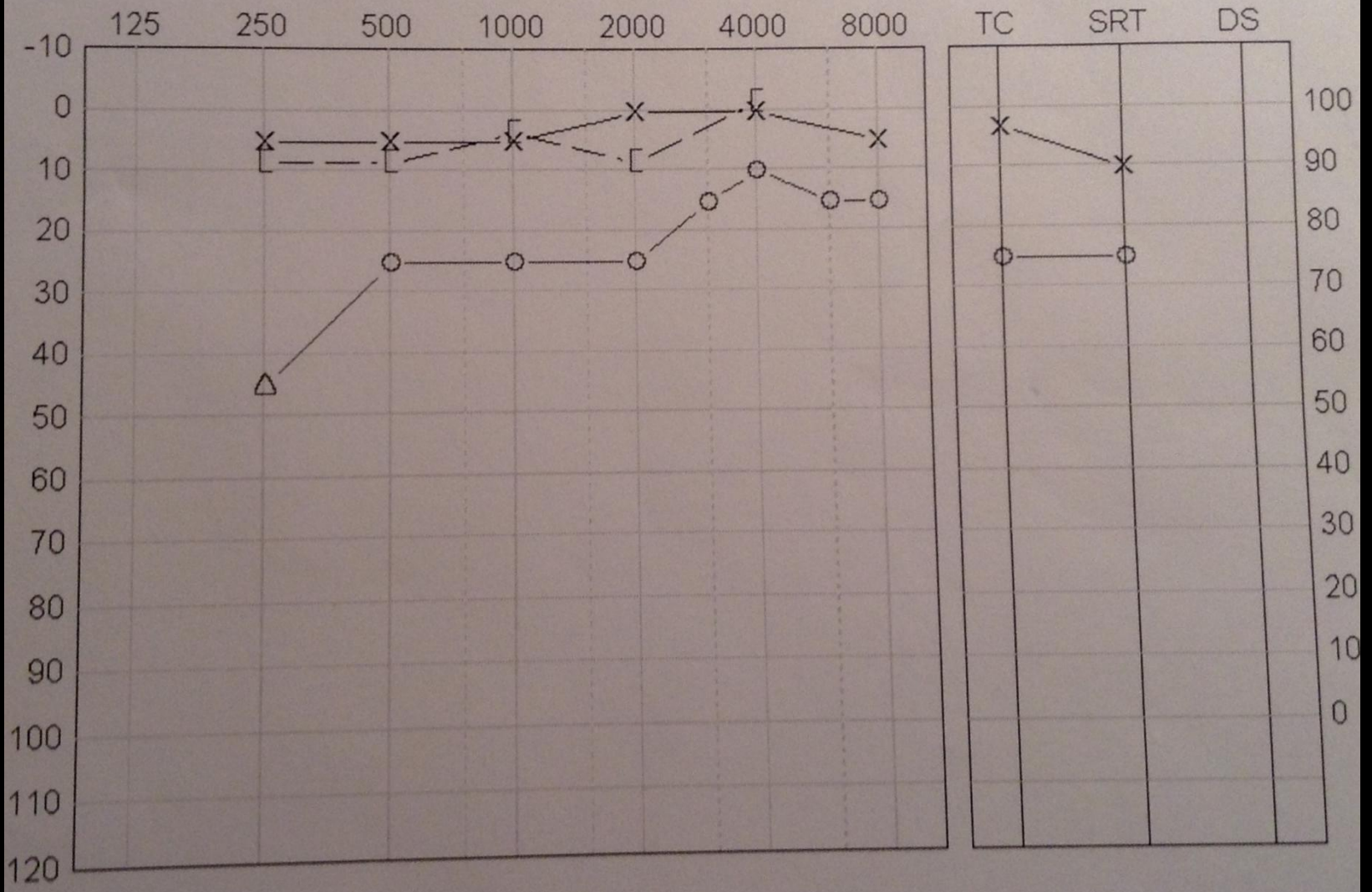
Konduktivt ensidigt høretab

Blødning ved tidligere drænanlæggelse

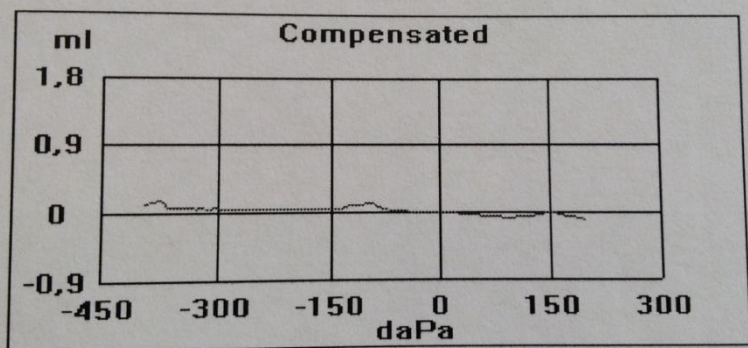
Blåfarvet masse bag trommehinden



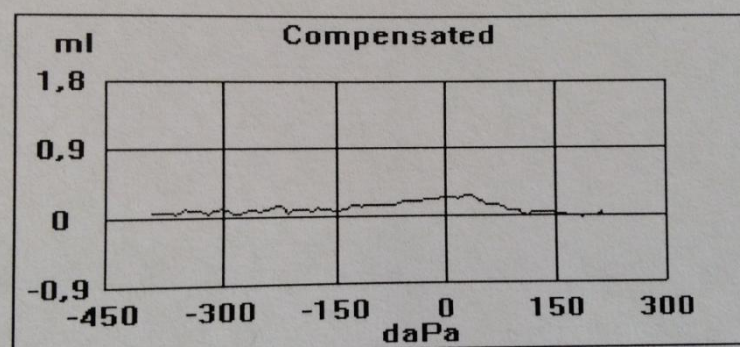




H:

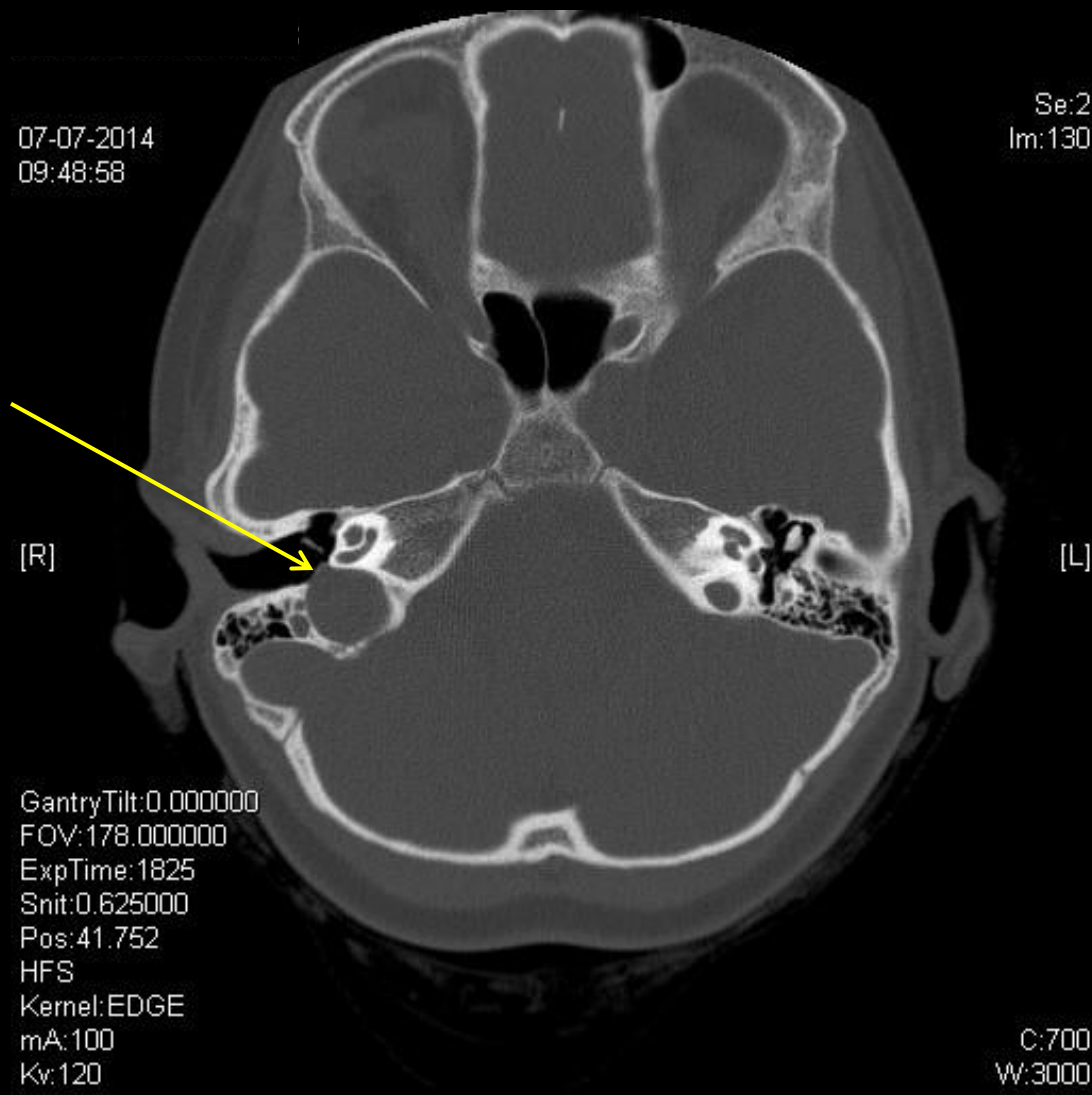


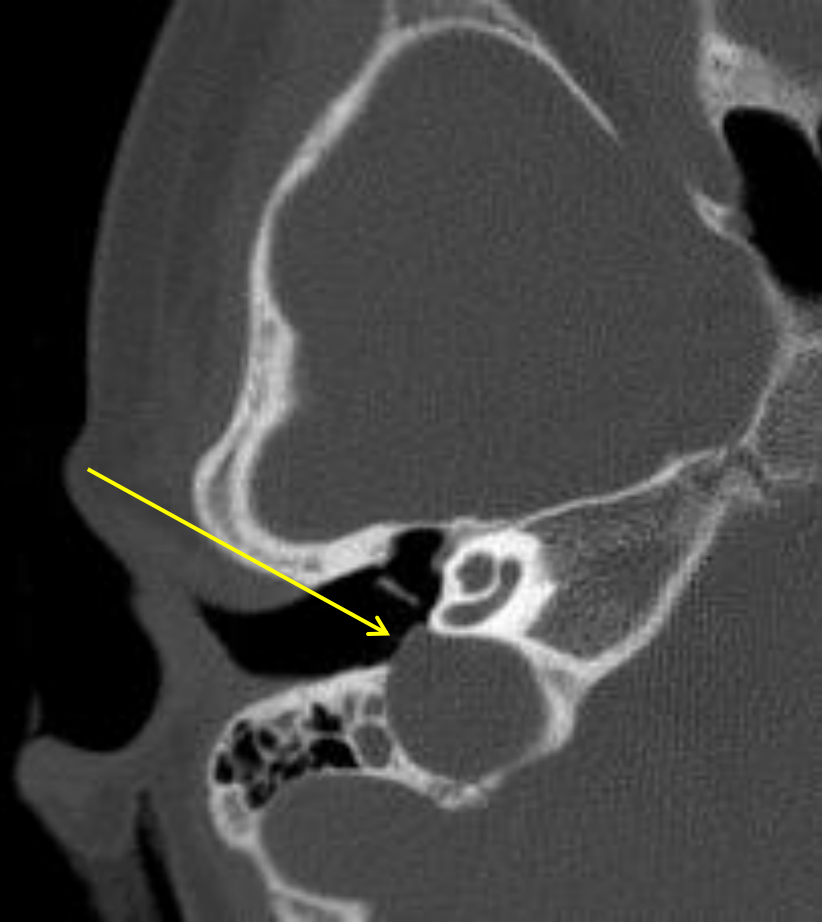V:



07-07-2014
09:48:58

Se:2
Im:130





Konservativ behandling

Patienten havde høreapparat

Ved behov for ørekirurgi, konsulter OUH

Diskussion

Spørgsmål?